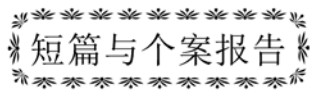

文章编号:1003-2754(2017)02-0165-03

中图分类号:R747



短篇与个案报告

# 右心声学造影及经颅多普勒超声对偏头痛患者

## 病因的诊断价值分析

丁明岩, 郭蓉, 朱芳, 陈晓红

偏头痛是以中-重度头痛为特点的慢性神经系统疾病,发病时可伴畏光、心悸、恶心及呕吐,其患病率呈上升趋势,可严重影响患者的生活和工作<sup>[1]</sup>,超过1/2的患者的头痛会影响工作或学习,近1/3的患者可因头痛而误工或缺课。世界卫生组织(WHO)发布的2001年世界卫生报告将常见疾病按健康寿命损失年(Years' lived with Disability, YLD)进行排列,偏头痛位列前20位,并将严重偏头痛定为最致残的慢性疾病,类同于痴呆、四肢瘫痪和严重精神病。

长期以来,我国广大医务人员针对偏头痛开展了不少的基础和临床研究,为减轻疾病痛苦、减少疾病负担做出了很大的努力<sup>[2]</sup>。目前越来越多的研究证据表明,偏头痛和卵圆孔未闭(PFO)之间存在着密切联系。本研究主要通过cTTE及cTCD试验共同判断偏头痛患者中右向左分流的发生率,以及心脏发泡试验对偏头痛的病因学方面的诊断价值。

### 1 资料与方法

1.1 研究对象 2015年2月-2016年1月在我院神经内科门诊确诊并治疗的偏头痛患者112例。男50例,女62例,年龄17~54岁,平均(38.2±11.7)岁。入选标准:符合偏头痛诊断标准,行病史采集、体格检查、头部CT检查、心电图检查、超声心动图检查,排除高血压、糖尿病、心律失常、先天性心脏病、心脏瓣膜病、心脏血栓以及图像质量不理想的患者;对照组85人:按照年龄性别匹配的方法选择本院工作人员和其他志愿者,无头痛病史,无反常栓塞病史、无严重的心律失常及先天性心脏病病史。

1.2 仪器 西门子SC2000型心脏彩色多普勒超声成像系统,探头频率1~5 MHz;经颅多普勒超声仪器型号为德力凯9PB,探头频率为2.0 MHz。

### 1.3 图像采集

1.3.1 心脏常规超声检查及cTTE试验 静脉穿刺(左上肢肘正中静脉)建立输液通道,行常规超声心动图检查。在穿刺处连接发泡装置,分别进行平静及Valsalva动作时快速注入造影剂即激活盐水后(混有气泡和少量血液的生理盐水),右心系统充满微气泡信号后3个心动周期内左心房内出现微气泡数量。经胸壁超声心动图右心声学造影阳性标准<sup>[3]</sup>:右心系统充满微气泡信号后3个心动周期内观察到左心系统出现微气泡信号定义为阳性,以心脏超声一帧图像上观察到左心房微气泡信号数量界定分流: <10个微气泡信号为少量分流;10~20个微气泡信号为中等量分流; >20个

微气泡信号为大量分流(见图1)。

1.3.2 经颅超声多普勒发泡试验(cTCD) 保留上述静脉穿刺(左上肢肘正中静脉)输液通道,患者处于仰卧位,头部轻轻抬起,调节探头处于最佳位置:将探头放在颞窗,用于检查颅内血管、采用多通道TCD技术,可同时探测多个深度和多条血管。调节合适的取样容积和探测深度。首先要准备在进行一次标准的Valsalva动作时快速注射造影剂(混有气泡和少量血液的生理盐水)。根据分级量表对栓子数和“雨帘”进行量化分级。TCD装置就可在脑部探测到微泡信号。并可根据微泡的数量判断分流程度<sup>[4]</sup>:少量(1~9个微泡)、中等量(10~20个微泡)和大量(>20个微泡)(见图2)。

1.4 统计学分析 采用SPSS 13.0统计学软件进行统计学分析,对cTCD和cTTE两种技术检测PFO-RLS的阳性率比较采用计数样本卡方检验。以(P<0.05)为差异有统计学意义。

## 2 结果

2.1 偏头痛组cTTE与正常对照组cTTE右向左分流(RLS)阳性率比较 偏头痛组与正常对照组阳性率存在差异,差异有统计学意义(P<0.01)(见表1)。

2.2 偏头痛组cTCD与正常对照组cTCD右向左分流(RLS)阳性率比较 偏头痛组与正常对照组阳性率存在差异,差异有统计学意义(P<0.01)(见表2)。

2.3 偏头痛组cTTE与cTCD右向左分流(RLS)阳性率比较 cTTE与cTCD组阳性率存在差异,差异有统计学意义(P<0.05)(见表3)。

表1 cTTE正常人群与偏头痛患者RLS阳性率(%)比较

组别	总例数	阳性例数	阳性率
偏头痛组	112	65	58.0
对照组	83	20	24.1

偏头痛组与对照组相比 P=0.000

收稿日期:2016-10-13;修订日期:2016-11-29

作者单位:(辽宁省人民医院心脏中心心功能科,辽宁 沈阳 110016)

通讯作者:朱芳, E-mail: dingmingyan@126.com

表2 cTCD 正常人群与偏头痛患者 RLS 阳性率比较

组别	总例数	阳性例数	阳性率
偏头痛组	112	48	42.8
对照组	83	15	18.1

偏头痛组与对照组相比  $P=0.000$

表3 偏头痛患者 cTTE 及 cTCD RLS 阳性率比较

组别	总例数	阳性例数	阳性率
cTTE	112	65	58.0
cTCD	112	48	42.8

cTTE 与 cTCD 组相比  $P=0.023$

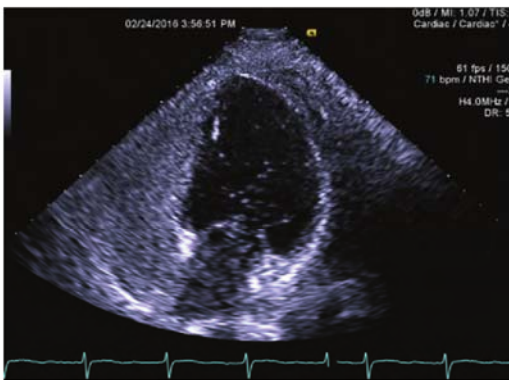

图1 cTTE 检查, Valsalva 动作下左心内见微气泡, RLS 大量

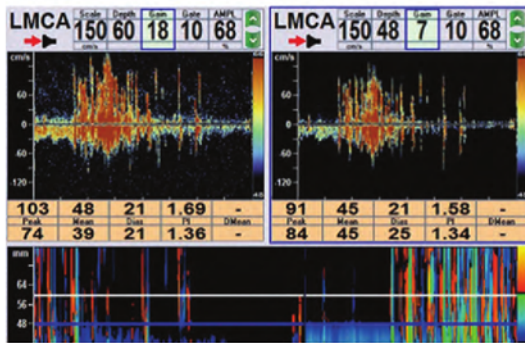


图2 cTCD 检查, Valsalva 动作下提示存在分流

### 3 讨论

人体存在右向左分流的可能机制为卵圆孔未闭及肺动静脉通道的存在。其中卵圆孔是胎儿血液循环的一个必需通道,一般在1y内达到解剖结构上的闭合,年龄大于3岁的幼儿仍不闭合称为卵圆孔未闭(PFO)。卵圆孔未闭是目前成人中最为常见的先天性心脏异常,在成人中患病率约为25%<sup>[5]</sup>。肺动静脉通道是罕见的肺部血管畸形,由各种不同大小和不等数目的肺动脉和静脉直接连接。常见者动脉1支、静脉2支。二者之间不存在毛细血管床。主要病理生理

是静脉血从肺动脉分流入肺动脉,本病多见于青年,分流量小者可无症状,仅在肺部X线检查时发现。分流量大者可出现活动后呼吸急促、紫绀,但多在儿童期出现,偶见于新生儿,本病的发病率极低。

偏头痛是一种慢性疾病,影响了约6%的男性和15%~18%的女性<sup>[6-8]</sup>。近来关于偏头痛与RLS的研究成为热点。PFO是否具有临床意义和治疗价值的前提是PFO是否存在RLS以及分流量大小。PFO引起偏头痛的机制尚不完全清楚,主要有以下几种学说:(1)“反常栓塞”:是指原本沉积在肺内的微血栓可以通过卵圆孔进入体循环或脑血管中,从而引起头痛发作<sup>[9]</sup>; (2)由于卵圆孔未闭,右向左分流,使血液循环中血管活性物质(如5-羟色胺)不经肺代谢而进入体循环,造成物质浓度增高,引起头痛<sup>[10]</sup>; (3)Nozari等<sup>[11]</sup>通过动物实验研究发现,PFO的右向左分流还能引起皮质扩布性抑制,进而引起偏头痛先兆的产生。用于检出PFO-RLS的技术方法有多种,如心脏彩色多普勒血流成像、经食管超声心动图(TEE)造影(cTEE)、cTTE、cTCD以及心腔内超声心动图造影<sup>[12-16]</sup>。在以上所有方法中,TEE被公认是从解剖形态结构方面诊断PFO的最佳方法,而cTCD发泡试验是诊断RLS最敏感的方法。然而,cTCD检查难以判断到达颅脑微泡的来源。因为进行声学造影时,进入动脉系统的微泡除了来自PFO以外,还可能来自于肺循环<sup>[17,18]</sup>,所以cTCD在诊断PFO-RLS特异度方面存在不足。正是由于cTCD试验仅提供人体存在右向左分流,但不能确定分流部位是心脏水平还是肺动静脉之间存在交通,而心脏发泡试验能够提供准确的分流部位,对指导治疗提供更加精确的帮助。虽然目前仍以TEE造影作为诊断PFO以及PFO-RLS的金标准。但是cTEE与cTTE相比,前者属于微创检查,在患者的接受程度、临床普及程度以及敏感性(Valsalva动作配合不足、禁食、局部麻醉药物的使用以及食管超声探头频率等因素使得左心房气泡显影效果不充分等)方面远远不如cTTE。近年来随着超声技术的不断发展,经胸超声在二维成像分辨率和声学造影效果方面较以往明显提高,使cTTE对PFO-RLS的检出率较以往明显增加<sup>[19,20]</sup>。

cTTE检查对PFO-RLS的检出效率不亚于cTEE。在本研究中,纳入了112例偏头痛患者,cTTE试验中发现RLS的阳性率在偏头痛组为58%,与西方国家报道的41%~72%相似;cTCD试验中发现RLS的阳性率在偏头痛组为48%。两者的检出率均明显高于正常对照组,但两项检查方法的阳性率相差较为明显。分析其中原因考虑为心脏发泡试验能够更加直观、真实地观察到心脏房间隔水平的右向左分流的情况。而cTCD试验患者均采用仰卧位,当受检患者存在右向左分流时,微泡从右房直接进入左房而不经肺循环滤过,再从左房到左室进入主动脉,再从主动脉3个分支进入体循环及脑部动脉血管中,如果患者存在颈部或外周血管疾病及血管吻合支数量较多、RLS分流数量较少的情况下,cTCD的敏感性就会受到影响,导致RLS的阳性率降低。另外本试验

中患者均採用仰臥位,也有可能對cTCD的結果造成影響,其原因可能為右向左分流的气泡由於體位的原因導致進入顱腦內血管中的气泡數量減少甚至消失,使得cTCD儀器檢測不到顱內血管中气泡的存在。但迄今為止,國內外對PFO-RS的診斷方法並無統一的認識和規定,尋找和明確何種檢查技術方法更簡便易行、診斷率更高,通過更多的數據資料積累和荟萃分析,取得共識、統一技術方法標準無疑具有重要的臨床意義和實用價值。下一步我們考慮改變患者的體位,如採用座位或左側臥位來觀察cTCD試驗的結果,並與cTTE試驗結果作進一步對比。

綜上所述,cTTE對偏頭痛患者存在RLS的檢出率較為敏感,敏感性高於cTCD,且方法簡便易行,對偏頭痛患者的病因學診斷提供幫助,以便指導此類患者的下一步治療。

#### [参考文献]

- [1] 趙永俊,陳春富. 頭痛嚴重程度對偏頭痛患者生活質量的影響 [J]. 臨床神經病學雜誌,2011,24:21.
- [2] 李舜偉,李焰生,劉若卓. 中國偏頭痛診斷治療指南 [J]. 中國疼痛醫學雜誌,2011,17(2):65-86.
- [3] Van Camp G, Franken P, Melis P, et al. Comparison of transthoracic echocardiography with second harmonic imaging with transesophageal echocardiography in the detection of right to left shunts [J]. *Am J Cardiol*,2000,86:1284-1289.
- [4] Meier B, Kalesan B, Mattle HP, et al. Percutaneous closure of patent foramen ovale in cryptogenic embolism [J]. *N Engl J Med*,2013,368:1083-1091.
- [5] Hagen PT, Scholz DG, Edwards WD. Incidence and size of patent foramen ovale during the first 10 decades of life: an autopsy study of 965 normal hearts [J]. *Mayo Clin Proc*,1984,59(1):17-20.
- [6] Lipton RB, Stewart WF, Diamond S, et al. Prevalence and burden of migraine in the United States: Data from the American Migraine study II [J]. *Headache*,2001,41:646-657.
- [7] Garg P, Servoss SJ, Wu JC, et al. Lack of association between migraine headache and patent foramen ovale: Results of a case-control study [J]. *Circulation*,2010,121:1406-1412.
- [8] Lipton RB, Bigal ME, Diamond M, et al. Migraine prevalence, disease burden, and the need for preventive therapy [J]. *Neurology*,2007,68:343-349.
- [9] Hayashida K, Fukuchi K, Inubushi M, et al. Embolie distribution through patent foramen ovale demonstrated by <sup>99</sup>Tc-MAA brain SPECT after Valsalva radionuclide venography [J]. *J Nucl Med*,2001,42:859.
- [10] Schwertzmann M, Nedehchev K, Lagger F, et al. Prevalence and size of directly detected patent foramen ovale in migraine with aura [J]. *Neurology*,2005,65:1415.
- [11] Nozari A, Dilekoz E, Sukhotinsky I, et al. Microemboli may link spreading depression, migraine aura, and patent foramen ovale [J]. *Ann Neurol*,2010,67:221.
- [12] Caputi L, Carriero MR, Falcone C, et al. Transcranial Doppler and transesophageal echocardiography: comparison of both techniques and prospective clinical relevance of transcranial Doppler in patent foramen ovale detection [J]. *J Stroke Cerebrovasc Dis*,2009,18(5):343-348.
- [13] Matsuoka H. Paradoxical brain embolism [J]. *Brain Nerve*,2008,60(10):1134-1143.
- [14] Soliman OI, Geleijnse ML, Meijboom FJ, et al. The use of contrast echocardiography for the detection of cardiac shunts [J]. *Eur J Echocardiogr*,2007,8(3):S2-42.
- [15] 李越,溫朝陽,李岩密,等. 超聲心動圖在卵圓孔未閉封堵中的應用及卵圓孔未閉分流方向的探討 [J]. 中國醫學影像技術,2004,20(10):1570-1573.
- [16] Van H, Poommipanit P, Shalaby M, et al. Sensitivity of transcranial Doppler versus intracardiac echocardiography in the detection of right-to-left shunt [J]. *JACC Cardiovasc Imaging*,2010,3(4):343-348.
- [17] Sirkis V, Fraiture B, Gass S, et al. Detection of cardiac and extracardial right-to-left shunts in young stroke patients [J]. *Nervenarzt*,2008,79(2):195-201.
- [18] Caputi L, Carriero MR, Falcone C, et al. Transcranial Doppler and transesophageal echocardiography: comparison of both techniques and prospective clinical relevance of transcranial Doppler in patent foramen ovale detection [J]. *J Stroke Cerebrovasc Dis*,2009,18(5):343-348.
- [19] Madala D, Zaroff JG, Hourigan L, et al. Harmonic imaging improves sensitivity at the expense of specificity in the detection of patent foramen ovale [J]. *Echocardiography*,2004,21(1):33-36.
- [20] Danils C, Weytjens C, Cosyns B, et al. Second harmonic transthoracic echocardiography: the new reference screening method for the detection of patent foramen ovale [J]. *Eur J Echocardiogr*,2004,5(6):449-452.